Analyse
Rx

FACULTÉ DE MÉDECINE DE PARIS

Année 1910

THÈSE

N° 271

POUR LE

DOCTORAT EN MÉDECINE

CONTRIBUTION A L'ÉTUDE DU CANCER PRIMITIF DU POUMON

PAR

GASTON-JOSEPH DECRÉTON

Né à Loon-Plage (Nord), le 12 novembre 1882

PRÉSIDENT : M. SEGOND, PROFESSEUR

Le Candidat répondra aux questions qui lui seront faites sur les diverses parties de l'enseignement médical

PARIS

H. CHACORNAC, ÉDITEUR

9, Rue de l'Éperon, 9

1910

271

THÈSE

POUR

LE DOCTORAT EN MÉDECINE

FACULTÉ DE MÉDECINE DE PARIS

Année 1910 — N°

THÈSE

POUR LE

DOCTORAT EN MÉDECINE

CONTRIBUTION A L'ÉTUDE

DU

CANCER PRIMITIF DU POUMON

PAR

GASTON-JOSEPH DECRÉTON

Né à Loon-Plage (Nord), le 12 novembre 1882

PRÉSIDENT : M. SEGOND, PROFESSEUR

Le Candidat répondra aux questions qui lui seront faites sur les diverses parties de l'enseignement médical

PARIS

H. CHACORNAC, ÉDITEUR

9, Rue de l'Éperon, 9

1910

FACULTÉ DE MÉDECINE DE PARIS

Doyen	M. LANDOUZY
Professeurs	MM.
Anatomie	NICOLAS
Physiologie	CH. RICHET
Physique médicale	GARIEL
Chimie organique et chimie générale	GAUTIER
Parasitologie et Histoire naturelle médicale	BLANCHARD
Pathologie et Thérapeutique générales	ACHARD
Pathologie médicale	WIDAL DEJERINE
Pathologie chirurgicale	LANNELONGUE
Anatomie pathologique	PIERRE MARIE
Histologie	PRENANT
Opérations et appareils	HARTMANN
Pharmacologie et matière médicale	POUCHET
Thérapeutique	GILBERT
Hygiène	CHANTEMESSE
Médecine légale	THOINOT
Histoire de la médecine et de la chirurgie	CHAUFFARD
Pathologie expérimentale et comparée	ROGER
Clinique médicale	HAYEM DIEULAFOY DEBOVE LANDOUZY
Maladie des enfants	HUTINEL
Clinique de pathologie mentale et des maladies de l'encéphale	GILBERT BALLET
Clinique des maladies cutanées et syphilitiques	GAUCHER
Clinique des maladies du système nerveux	RAYMOND
Clinique chirurgicale	PIERRE DELBET QUENU RECLUS SEGOND
Clinique ophtalmologique	DE LAPERSONNE
Clinique des maladies des voies urinaires	ALBARRAN
Clinique d'accouchements	PINARD BAR RIBEMONT-DESSAIGNES
Clinique gynécologique	POZZI
Clinique chirurgicale infantile	KIRMISSON
Clinique thérapeutique	A. ROBIN

Agrégés en exercice

MM.

AUVRAY	CUNÉO	LAUNOIS	NOBÉCOURT
BALTHAZARD	DEMELIN	LECÈNE	OMBREDANNE
BRANCA	DESGREZ	LEGRY	POTOCKI
BEZANÇON FERN.	DUVAL PIERRE	LENORMANT	PROUST
BRINDEAU	GOSSET	LŒPER	RENON
BROCA, ANDRÉ	GOUGET	MACAIGNE	RICHAUD
BRUMPT	JEANNIN	MAILLARD	RIEFFEL
CARNOT	JEANSELME	MARION	SICARD
CASTAIGNE	JOUSSET, ANDRÉ	MORESTIN	ZIMMERN
CLAUDE	LABBÉ, MARCEL	MULON	
COUVELAIRE	LANGLOIS	NICLOUX	

Par délibération en date du 9 décembre 1798, l'Ecole a arrêté que les opinions émises dans les dissertations qui lui seront présentées doivent être considérées comme propres à leurs auteurs, et qu'elle n'entend leur donner ni approbation ni improbation.

A MES PARENTS

Nous ne saurons jamais leur témoigner assez de reconnaissance pour les sacrifices qu'ils se sont imposés pour nous permettre de poursuivre nos études.

A MA BONNE TANTE, MADAME WATTEZ

Elle a si souvent remplacé nos parents que nous lui vouons la même reconnaissance.

A MES FRÈRES ET SŒURS

MEIS ET AMICIS

A Monsieur le Docteur DURET

Ex Chirurgien des Hôpitaux de Paris
Professeur de Clinique chirurgicale à la Faculté libre de Lille
Membre associé de l'Académie de Médecine

A Monsieur le Docteur DESPLATS

Professeur de Clinique médicale à la Faculté libre

A Monsieur le Docteur G. AUGIER

Doyen de la Faculté libre
Médecin de l'hôpital Saint-Antoine

A TOUS MES MAITRES
DE LA FACULTÉ LIBRE DE LILLE

A Monsieur le Docteur OVION
A Monsieur le Docteur BLUYSEN

Chirurgiens à l'hôpital Saint-Louis, de Boulogne-sur-Mer
(Internat 1909)

A mon Président de Thèse :

MONSIEUR LE DOCTEUR PAUL SEGOND

Professeur de Clinique chirurgicale à la Faculté de Paris
Chirurgien de la Salpêtrière
Membre de l'Académie de médecine

INTRODUCTION

Le cancer primitif du poumon est véritablement une rareté pathologique. Son diagnostic est le plus souvent entouré de telles difficultés que ce néophasme devient une véritable trouvaille d'amphithéâtre. Il nous a paru intéressant de rapporter, avec une étude de cette affection, une observation recueillie dans le service de M. le professeur Desplats et dûe à l'obligeance de son interne M. Fièvez.

Après avoir pris connaissance des données actuelles sur la question et, en particulier, d'un article très remarquable de Ménétrier, dans le nouveau traité de Brouardel-Gilbert-Thoinot, nous étudierons, dans une première partie, les cancers primitifs du poumon, d'origine soit épithéliale, soit conjonctive. Nous suivrons dans cette étude l'ordre choisi par Ménétrier, auquel nous avons fait de larges emprunts.

En second lieu, nous relaterons, en ses détails, notre observation personnelle et inédite.

Enfin, dans un dernier chapitre, nous essaierons d'exposer les données récentes les plus probables sur l'histogénèse du cancer primitif du poumon.

Mais, avant d'aborder notre sujet, qu'il nous soit permis de dire à tous ceux qui nous ont témoigné leur sympathie et qui nous ont prodigué leurs encouragements, en les nombreuses et pénibles occasions qui se sont présentées, tous nos remerciements et toute notre gratitude :

A MM. les professeurs SURMONT, LAMBRET, et CAMELOT, qui nous ont donné leurs soins avec tant de dévouement au cours d'une maladie cruelle.

A M. le professeur G. AUGIER, pour l'accès toujours très large qu'il nous a ménagé dans son laboratoire et les excellentes leçons qu'il nous a données.

A M. le docteur D. AUGIER, pour les conseils techniques qu'il a bien voulu fournir pour notre thèse et l'amabilité qu'il nous a toujours témoignée.

A mon ami, le docteur BERTRAND, qui nous a guidé avec sa grande compétence dans la rédaction de cette étude et qui ne nous a pas ménagé son temps.

A tous ceux qui ont bien voulu s'intéresser à nos études et en aplanir les difficultés. Sans les nommer, ils comprendront que nous leur réservons une large part de notre gratitude.

A tous nos bons amis, qui vécurent avec nous les années les plus heureuses de nos études, partageant nos joies et nos peines.

M. le professeur SEGOND, en acceptant la présidence de notre thèse, nous a fait un très grand honneur. Nous lui exprimons notre respectueuse reconnaissance.

CANCER PRIMITIF DU POUMON

Définition. — Par cancer primitif du poumon nous entendons toutes les néoplasies dues à la prolifération de ses éléments cellulaires constituants: cellules épithéliales alvéolaires, bronchiques, glandulaires; cellules conjonctives cartilagineuses, endothéliales ou lymphatiques.

Historique. — La première description systématique du cancer du poumon est due à Bayle — (*Recherches sur la phtisie pulmonaire*, Paris, 1810), qui en fit une forme, la plus rare, de phtisie pulmonaire. Les signes qu'il en donne sont peu caractéristiques: gêne de la respiration, toux, expectoration abondante. Il signale toutefois l'apparition de tumeurs cancéreuses externes. Mais il ne distingue pas le cancer primitif du cancer secondaire. Il insiste déjà sur la coexistence de la tuberculose et du cancer.

Laënnec ne connait dans le poumon qu'une seule forme de cancer: la forme encéphaloïde.

Toutefois, au chapitre des mélanoses, il rapporte des exemples d'envahissement du poumon par cette sorte de cancer.

Stokes, avec un plus grand nombre d'observations, multiplie les formes et les variétés. Du reste il confond toujours les cancers primitifs et secondaires. Aussi, a-t-il généralement trouvé « une disposition presqu'égale des dépôts cancéreux dans les deux poumons ». Il signale comme symtômes de grande valeur « une douleur continue dans la poitrine; un état variqueux des veines du cou, du thorax et de l'abdomen; l'œdème de l'un des membres supérieurs; la formation rapide de tumeurs externes de nature cancéreuse· une expectoration semblable à de la gelée de groseille noire. »

Béhier a contribué à préciser les symptômes. Il a insisté sur les troubles de la respiration, le cornage par compression des bronches et de la trachée et surtout les adénopathies sus-claviculaires, spécialement celles qui se développent à l'angle interne de la région.

Enfin, Jaccoud qui a montré la confusion possible de ces adénopathies avec celles de la tuberculose. Il a donné une description restée classique des formes typiques du cancer pulmonaire; le cancer en masse homogène qui se traduit par des signes de tumeur intrathoracique, signes physiques d'induration du parenchyme, signes fonctionnels dérivant de la compression des organes voisins; et la forme diffuse où les noyaux cancéreux disséminés ne donnent pas de signes

de tumeur et où prédominent les troubles fonctionnels et la dyspnée.

Après ces auteurs, qui ont établi l'histoire fondamentale du cancer du poumon, il faut citer les travaux de ces dernières années qui ont permis de mieux préciser les formes multiples et de décrire séparément les variétés typiques de l'affection.

Ce sont, pour le cancer épithélial, les observations de Malassez, Friedlaender, Ménetrier, Hautecœur Bouygues, Leplat, Ebstein, Boix, Ehrich, Kurt Wolf, Ribbert, Ernst, Ramon et Boidin, Gougerot, Sabrazès et Muratet, Ravenna.

Pour les tumeurs conjonctives, les observations de Poisson et Robin, Demange, Hayem et Graux, Schottelius, Haerting et Hesse, Siegen, Hildebrand, Spillmann et Haushalter, Ferrand, Reymond, Milian et Bernard, Broc, Bensaude, Pater et Rivet.

Nous rappelons enfin, comme travaux d'ensemble, parus sur la question, les thèses, articles ou mémoires de Darolles, de Reinhard, de Fuchs, de Passler, de Barié et de Marfan.

Classification. — Nous n'étudions que les cancers primitifs et séparément les cancers épithéliaux et ceux qui se développent aux dépens des divers tissus de la série conjonctive.

Cancer épithélial

ETIOLOGIE

Les données étiologiques, concernant le cancer primitif du poumon, sont aussi obscures que pour tous les autres cancers. Cependant certains points sont à considérer.

Fréquence. — C'est une affection rare et surtout rarement diagnostiquée pendant la vie. Le degré de fréquence est, par suite, difficile à préciser. Aussi en est-on réduit à s'adresser aux statistiques d'autopsies.

Fuchs donne les relevés de l'Institut pathologique de Munich, de 1854 à 1885. Sur 12,307 autopsies, on a trouvé 8 cancers primitifs du poumon. Rheinhard et Kurt Wolf, dans la statistique de l'hôpital de Dresde, de 1852 à 1894, ont trouvé 45 cancers primitifs du poumon sur 20.116 autopsies. En outre, Kurt Wolf a remarqué, en décomposant cette statistique, une augmentation de la fréquence du cancer pulmonaire dans les dernières années. C'est d'ailleurs, un fait constaté par toutes les statistiques récentes, surtout en ce qui concerne les cancers viscéraux.

Ménétrier a trouvé, de son côté, 6 cas de cancer épithélial du poumon sur 2,500 autopsies.

Age. — L'âge moyen du cancer du poumon ne diffère pas de l'âge habituel du cancer en général. Sur 45 cas, Ménétrier a trouvé comme moyenne 55 ans, avec minimum de 36 ans et maximum de 86 ans.

Sexe. — Tous les auteurs sont d'accord pour dire que le cancer pulmonaire est plus fréquent chez l'homme. Sur les 45 observations précitées, 38 se sont rencontrées chez l'homme et 7 seulement chez la femme; soit environ dans le rapport de 1 à 5.

Influences pathogéniques. — Les conditions étiologiques générales (profession, climat, habitus, etc.) ne fournissent rien de précis. La théorie infectieuse n'apporte à son appui aucune constatation positive et le rôle de l'hérédité n'est pas démontré.

Mais on peut admettre que le cancer est une conséquence de processus morbides antérieurs et surtout des inflammations chroniques de longue, de très longue durée.

A ce point de vue les rapports du cancer avec la tuberculose pulmonaire sont particulièrement intéressants.

Rokitansky croyait, à tort, à l'antagonisme de ces deux affections qui coexistent fréquemment.

Dans ses observations, Ménétrier a le plus souvent trouvé des tubercules dans les poumons cancéreux soit à distance, soit en lésions combinées. Dans certains cas, la tuberculose parait avoir été l'inflammation chronique modificatrice préparatoire au développement du cancer. Telles sont les observations de Ménétrier, Aubertin, Picot, Friedlander, Kurt Wolf et Hildebrand. On peut rapprocher de ces faits, ceux dans lesquels on a constaté, au niveau de la peau, le développement d'un cancer sur un lupus.

En 1900, Claude H. a étudié d'une façon très complète ces rapports de la tuberculose et du cancer.

A citer aussi, comme inflammation chronique pouvant être le point de départ d'un néoplasme, la sclérose pulmonaire (observations de Ménétrier, Kurt Wolf et Rheinhard.)

Kurt Wolf a appelé l'attention sur la localisation constante des cancers bronchiques au voisinage du hile, lieu où l'on trouve fréquemment des lésions inflammatoires chroniques. Le cas que nous avons observé rentre dans cette catégorie

La syphilis a été également signalée dans les antécédents des malades: observations de Beaufumé et Harbitz.

ANATOMIE PATHOLOGIQUE

I. — POINT DE VUE MACROSCOPIQUE

Le cancer primitif du poumon se caractérise par l'unité de siège de la lésion et la prédominance de la tumeur en ce premier foyer, alors même que se sont formés des foyers secondaires par propagation ou par migration vasculaire.

Il peut siéger en n'importe quel point du poumon, mais cependant on a noté une fréquence plus grande à droite qu'à gauche. Rheinhard a trouvé 18 cancers à droite contre 9 à gauche; Fuchs, 30 à droite et 19 à gauche; Ménétrier, 26 à droite et 15 à gauche. Mais si la localisation dans le poumon droit est plus souvent notée, la fréquence dans les lobes supérieurs ou inférieurs est à peu près la même. Donc pas de prédilection pour le sommet comme dans la tuberculose.

Les formes anatomiques du cancer du poumon sont multiples. Les épithéliomes forment le plus souvent des tumeurs dures avec stroma fibreux abondant correspondant plus ou moins exactement à la dénomination de squirrhe.

Pour la description, il faut distinguer, *outre deux formes spéciales*, les *apparences qui résultent*, dans l'une ou l'autre, de la *généralisation du néoplasme* à une plus ou moins grande éten-

due de parenchyme, c'est-à-dire les *formes diffuses.*

Nous étudierons donc 1° *le cancer des grosses bronches;* 2° le *cancer pulmonaire* proprement dit, le *cancer massif;* 3° le *cancer avec noyaux multiples*, cancer *disséminé.*

1° *Cancer des bronches.* — C'est une forme relativement fréquente. Ménétrier, Kurt Wolf, Ebstein, Japha, Ehrich, Ravenna, Ernst, Cade et Paillasse en ont rapporté des observations.

Le cancer se trouve plus souvent à droite qu'à gauche.

Le *siège* est typique et constant dans toutes les observations. Il se développe *au voisinage immédiat du hile*, au niveau de la bronche ou d'une de ses branches principales, immédiatement au dessous de la bifurcation. La paroi bronchique, très épaissie, est transformée en un tissu dense, blanchâtre ou blanc-jaunâtre, souvent fusionné avec un néoplasme semblable, développé dans les ganglions du hile. La dimension du bloc varie habituellement de la grosseur d'une noix à celle du poing. Le volume varie surtout en raison du plus ou moins grand nombre de ganglions atteints.

Le tissu de la bronche est complètement transformé, mais il est habituel d'y retrouver longtemps persistants des restes de cartilage. Au niveau du point altéré, le tuyau bronchique est notablement rétréci, parfois complètement obli-

téré par l'épaisseur même de ses parois, par la présence de bourgeons ou de végétations papillomateuses saillantes à l'intérieur et aussi par la compression exercée du dehors par les ganglions hypertrophiés.

Parfois, *comme dans notre observation*, la paroi de la bronche est ulcérée, partiellement détruite et comme bourgeonnante sur une partie de son trajet extra et intra-pulmonaire.

Le cancer bronchique envahit rarement et tardivement la trachée. Vers le tissu pulmonaire, il se propage, mais lentement, en suivant les ramifications de la bronche atteinte.

Le néoplasme se propage aussi à la plèvre qui, dans certains points, est très épaissie; l'envahissement de la plèvre peut au début s'accompagner d'un épanchement liquide plus ou moins abondant.

Par suite du rétrécissement ou de l'oblitération de la lumière de la bronche, il y a souvent des lésions importantes du lobe pulmonaire intéressé. Ce sont, tantôt des accidents d'infection aiguë: pneumonie, broncho-pneumonie, gangrène; tantôt, par une action plus lente, des dilatations des bronches ou bronchites afférentes par stagnation des sécrétions. De nombreux microbes amènent la suppuration de la muqueuse et du parenchyme voisin. Parfois, une portion plus ou moins notable de la tumeur, envahie par les fermentations microbiennes, dégénère, s'ulcère et

laisse à sa place, une cavité où aboutissent les rameaux bronchiques afférents.

2° *Cancer pulmonaire, forme massive.* — La tumeur siège en tous les points du poumon, toujours plus souvent à droite. Elle est de volume variable, pouvant occuper tout un lobe, même tout un poumon; tantôt molle, plus souvent dure à stroma fibreux prédominant; de couleur blanchâtre, blanc-jaunâtre, parfois striée de noir. Contrairement à l'opinion de Stokes, l'ulcération est fréquente, soit que le tissu néoplasique proliféré dégénère, par insuffisance d'irrigation vasculaire, soit que le processus ulcéreux soit imputable à une inflammation microbienne surajoutée. Il en résulte la formation, au centre de la masse, de cavernes de volume variable, présentant les dimensions d'une noix, d'un œuf, du poing, habituellement remplies de pus ou de sang. On y voit aussi, sur les parois, des bourgeons saillants de tissu cancéreux plus ou moins dégénéré.

3° *Cancer diffus.* — Dans ce cas, il n'y a pas seulement une tumeur primitive, massive et plus ou moins volumineuse, mais le tissu pulmonaire est parsemé de tumeurs distinctes les unes des autres, séparées par des portions de tissu sain et de toutes dimensions. Ce sont des tumeurs secondaires, résultant de la généralisation du cancer primitif. On retrouve dans l'extension du

cancer du poumon les mêmes modes de propagation que pour tous les cancers. La tumeur se propage, de proche en proche, par pullulation de ses éléments cellulaires et envahissement des tissus avoisinants par les cellules proliférées, c'est ainsi que se forment et s'accroissent les grosses tumeurs massives. Mais la propagation peut encore se faire par voie sanguine ou par voie lymphatique. Dans certains cas, les cellules cancéreuses pénètrent dans les vaisseaux où elles se multiplient, de telle sorte que ces conduits semblent injectés de matière cancéreuse. C'est ainsi que se constitue l'infiltration néoplasique diffuse du poumon. Mais il se peut aussi que les éléments cancéreux ne s'arrêtent et ne prolifèrent qu'en certains points des vaisseaux. Ils donnent alors naissance à des noyaux cancéreux distincts, séparés les uns des autres, arrondis ou polygonaux, de volume variable et qui n'ont pas conservé de connexion directe avec le foyer primitif. C'est ainsi qu'au lieu de l'infiltration diffuse, se constitue la forme de dissémination nodulaire.

Lésions de généralisation du cancer. — Le cancer du poumon peut se généraliser secondairement à tous les organes de l'économie.

Dans la migration des cellules cancéreuses, on observe l'envahissement des ganglions du hile du poumon, du pourtour des bronches et de la trachée, du médiastin, du cou, de l'aisselle, de

l'abdomen. La progression se faisant de ganglion à ganglion, toutes ces voies lymphatiques communiquant entre elles, peuvent être infectées, soit dans le sens du courant de la lymphe, soit même par voie rétrograde.

Dans l'envahissement des voies sanguines, les oreillettes, les veines caves et les veines pulmonaires, à leur origine, peuvent être pénétrées ou avoir leur paroi perforée par des bourgeons cancéreux qui végètent ensuite dans leur cavité. Les artères, plus résistantes sont moins souvent intéressées. Les cellules cancéreuses arrivées dans les voies sanguines vont ensuite, par le mécanisme de l'embolie, se disséminer dans les viscères et produire des métastases dans les divers organes de l'individu. Parfois ces métastases se font d'une manière élective dans un seul tissu. Ménétrier et Troisier ont observé un cas, où toutes les métastases s'étaient exclusivement produites dans les muscles.

On observe enfin l'envahissement des séreuses, surtout des plèvres et du péricarde, qui présentent ordinairement des lésions importantes: lymphangites, exsudats souvent sanguinolents, plaques cancéreuses pariétales; parfois, au contraire, il y a des adhérences fibreuses et effacement de la cavité.

Lésions associées. — Un certain nombre de lésions peuvent être assez fréquemment associées

au cancer. La tuberculose d'abord: sa coexistence a été signalée par Bayle, Ménétrier et Kurt Wolf entre autres. Habituellement la tuberculose paraît s'être développée secondairement, favorisée dans son développement par l'état cachectique du sujet. Mais dans d'autres cas, rapportés par Ménétrier, Friedlaender, Kurt Wolf et Hildebrand, la tuberculose manifestement antérieure semble avoir joué un rôle pathogénétique dans le développement du cancer. Nous avons déjà signalé la dilatation des conduits aériens dans le domaine de distribution d'une bronche cancéreuse et les inflammations suppuratives qui accompagnent la bronchectasie.

La sclérose pulmonaire, avec ou sans anthracose, peut se montrer sous deux formes différentes: il s'agit d'un phénomène réactionnel lié à l'évolution du cancer et, dans ce cas, la sclérose est en rapport dans son siège et son développement avec le siège et l'étendue du cancer; ou bien d'une affection antérieure et indépendante pouvant être considérée comme cause du développement du cancer, comme tissu matriciel de la tumeur, ainsi que Ménétrier a cru en trouver la preuve dans l'étude des modifications de l'épithélium alvéolaire du fait de la sclérose et dans les rapports de ces transformations épithéliales avec les épithéliums du cancer.

Point n'est besoin de revenir sur les accidents infectieux favorisés par les troubles fonction-

nels qu'à déterminés le développement du néoplasme. Ils hâtent et parfois précipitent la terminaison fatale de l'affection.

II. — POINT DE VUE MICROSCOPIQUE

Les auteurs ont décrit trois formes histologiques principales du cancer primitif du poumon:

1° *Epithélioma cylindrique;*

2° *Epithélioma pavimenteux à globes épidermiques;*

3° *Epithélioma atypique polyédrique ou polymorphe, carcinome.*

1° *L'épithélioma cylindrique.* est formé de cavités limitées par une paroi conjonctive et tapissées d'un ou plusieurs rangs de cellules cylindriques, à gros noyau ovoïde et protoplasma coloré. Le stroma conjonctif est celui même du poumon et les cavités sont parfois simplement les cavités alvéolaires remplies par l'épithélium proliféré. Habituellement la lésion se présente sur d'autres points avec l'apparence de l'épithélioma atypique ou du carcinome. Les cellules proliférées ont perdu leur forme cylindrique typique pour devenir polyédriques ou irrégulièrement polymorphes et le stroma conjonctif s'est épaissi et sclérosé. Le travail classique de Malassez a défi-

nitivement élucidé ces modifications progressives de la lésion épithéliale.

Dans certaines formes d'épithélioma à type cylindrique, le néoplasme est constitué par des cavités, tapissées en partie par des cellules cylindriques très hautes, disposées sur une ou plusieurs couches. Dans ce cas, la couche épithéliale, prend un aspect végétant, papillaire, qui les fait ressembler aux adénomes papillifères qu'on trouve dans d'autres organes.

Les éléments épithéliaux néoplasiques reposent sur une paroi conjonctive nettement différenciée, de telle sorte que ces formations rappellent quelquefois l'aspect d'alvéoles pulmonaires un peu modifiés, élargis, surtout si, comme dans le cas de Ravenna, on rencontre dans un même alvéole néoplasique, une portion de la paroi végétante papillaire et l'autre dont l'épithélium aplati se rapproche du type normal.

Il faut faire remarquer que les différents aspects histologiques du cancer cylindrique que nous venons de décrire ne peuvent nullement servir de *criterium* en ce qui concerne la détermination de l'origine du néoplasme aux dépens de l'épithélium alvéolaire ou de l'épithelium des bronches. En effet, dans le cas cité plus haut, l'examen histologique d'autres fragments a démontré que malgré les apparences, le néoplasme était nettement d'origine bronchique.

Les épithéliomas cylindriques donnent des tu-

meurs plus volumineuses, plus molles, plus blanches et plus succulentes que les autres formes.

2° *L'épithélioma pavimenteux à globes épidermiques* est une forme histologique qui, au premier abord, semblerait ne pas devoir se rencontrer dans un organe comme le poumon, où l'on ne trouve aucun élément d'origine ectodermique. Il est constitué par des cellules polyédriques à gros noyau rond, qui sont disposées en cordons pleins anastomosés ou en lobes et lobules entourés d'un stroma conjonctif généralement abondant. Par endroits, dans ces amas épithéliaux, on voit une orientation concentrique des éléments cellulaires et au centre un globe arrondi, formé de cellules emboîtées à la manière des écailles d'un oignon et qui donnent à l'examen les réactions colorantes de la substance cornée. Ce sont, en somme, des productions semblables aux globes épidermiques des épithéliomas cutanés. Cette forme fut décrite par Friedlander en 1885 et par Ménétrier en 1886 et depuis d'autres observations ont été publiées par Ménétrier, Kurt Wolf, Ernst, Ramon et Boidin, Gougerot, Watsuji, etc.

3° *L'épithélioma atypique* est composé de cellules de formes variées: cellules polyédriques, grosses ou petites, cellules anguleuses, en raquette, cellules géantes à plusieurs noyaux. Toutes ces formes cellulaires qui représentent l'altéra-

tion épithéliale portée à son plus haut degré, sont irrégulièrement disséminées dans les cavités en forme de fentes ou d'alvéoles d'un stroma conjonctif plus ou moins épais. C'est la forme dite *carcinome* par la plupart des auteurs.

Parmi ces formes atypiques, quelques-unes présentent, dans la morphologie de leurs éléments, telles ou telles particularités rappelant plus ou moins certaines formes épithéliales différenciées. Ménétrier et d'autres observateurs ont trouvé un grand nombre de cellules à contenu muqueux et paraissant ainsi dérivés des épithéliums muqueux des glandes bronchiques.

Kretschmer a cru pouvoir décrire comme cancer primitif des alvéoles une forme caractérisée macroscopiquement par l'extension diffuse des lésions, à la manière des infitrats pneumoniques et au microscope, par la conservation de la structure alvéolaire du poumon, des cellules cubiques ou cylindriques tapissant la paroi sur une ou plusieurs couches. Des apparences semblables peuvent cependant s'observer dans l'envahissement secondaire des alvéoles par les épithéliums en prolifération néoplasique.

Il est à noter que la fréquence relative de ces diverses formes est à peu près égale.

SYMPTOMATOLOGIE

Le cancer primitif du poumon se présente avec les apparences cliniques d'une pneumopathie chronique à évolution progressive.

Le *début* est le plus souvent insidieux ou masqué par une affection antérieure, bronchite chronique, emphysème, dilatation des bronches, tuberculose, expliquant, dans une certaine mesure, les premiers signes qui sont surtout fonctionnels. Il peut y avoir de la douleur, de la gêne respiratoire, de la toux, avec ou sans expectoration Parfois c'est une pleurésie qui s'installe insidieusement et dont la nature ne sera soupçonnée que par l'apparition d'autres symptômes.

A la période d'état les signes physiques et les symptômes de compression entrent en scène. Les signes physiques sont des signes d'induration à siège variable mais stables et progressifs, à moins qu'une pleurésie ne viennent les masquer. Les accidents de compression sont ceux qu'occasionne en général toute tumeur du médiastin.

La phase terminale est marquée par la cachexie cancéreuse, les œdèmes, les phébites, les métastases à moins qu'une infection surajoutée n'enlève le malade prématurément.

Donc, les symptômes du cancer du poumon n'ont rien de bien spécial, à part leur groupement, leur progression et aussi certaines parti-

cularités que nous signalerons en les passant en revue.

SIGNES FONCTIONNELS

Il y a 4 grands signes qui sont habituels: la douleur, la dyspnée, la toux et l'expectoration.

La douleur se présente avec des caractères et une intensité variables: tantôt sourde, profonde, presque continue, tantôt superficielle et diffuse simulant le point pleurétique et pouvant s'irradier et simuler une névralgie avec poroxysmes. Ceci est souvent dû à la compression nerveuse qu'occasionne l'hyperplasie des masses ganglionnaires. D'après Walshe la douleur serait propre au cancer primitif et manquerait dans le cancer secondaire, mais ce n'est pas un fait constant. On peut l'expliquer en disant que les noyaux dans le cancer secondaire sont moins volumineux que dans le cas de cancer primitif.

La dyspnée est plus ou moins prononcée, continue ou survenant par accès. Elle peut être le fait de compressions bronchique ou trachéale et s'accompagner de cornage. S'il y a compression vasculaire, le malade est cyanosé et présente l'habitus général d'un asystolique. Dans les cas de cancers diffus, la dyspnée rappelle l'asphyxie aiguë de la granulie.

Elle peut encore être accrue par un épanche-

ment pleural, concomitant et alors, elle présente ceci de caractéristique qu'elle persiste après la thoracentèse.

La toux est ordinairement précoce et elle peut être quinteuse, coqueluchoïde, mais elle peut manquer. Tantôt sèche, tantôt amenant une expectoration à caractères variés.

Les crachats, habituellement sont muqueux, muco-purulents, purulents, parfois fétides ou gangréneux, donc sans indication spéciale. D'autres fois, ils sont sanguinolents ou sanglants et quoique n'étant pas spécifique, ce signe prend déjà plus d'importance. Mais parmi les crachats sanguinolents, certains auraient une importance spéciale. Ainsi Marshall Hughes, puis Stokes ont insisté sur une apparence particulière des crachats « qui n'ont pas la viscosité des crachats de la pneumonie » et « ressemblent pour la couleur et la consistance à une gelée de groseille noire ». Assez souvent aussi ces crachats gélatineux sont de couleur rouge ou rosée; mais en somme, il n'y a là encore que des signes de présomption.

L'examen histologique permet en certains cas, un diagnostic ferme, en y montrant la présence de parcelles détachées de la tumeur.

C'est surtout dans les crachats hémorrhagiques qu'on a chance d'en rencontrer, et parfois en fragments visibles, blanchâtres, cylindriques, semblables à de petits morceaux de vermicelle et

que le microscope montre composés de cellules épithéliales agglomérées. Cette constatation permit à Ménétrier, de porter, dans un cas, le diagnostic quatre mois avant la mort du malade, alors qu'aucun autre signe caractéristique n'était apparu. Lancereaux, Hampeln, Ehrich, Betschart, Claisse ont également été assez heureux pour pouvoir porter un diagnostic par cette méthode.

D'ailleurs, l'examen histologique permet encore de voir s'il y a coexistence de cancer, de tuberculose ou d'une autre infection toujours possible. C'est un moyen d'investigation qu'on ne doit pas négliger.

SIGNES PHYSIQUES

L'inspection peut faire soupçonner la présence d'une tumeur intrathoracique, quand on constate en même temps que le développement d'un réseau veineux superficiel, une asymétrie marquée du thorax, une ampliation d'un côté, une voussure plus ou moins circonscrite, avec écartement des espaces intercostaux. Dans d'autres cas, la paroi peut être rétractée et Stokes a signalé l'affaissement de la région du sommet. A un stade plus avancé, la paroi peut être envahie et la tumeur faire saillie sous la peau.

En général, on note des signes d'induration et d'imperméabilité pulmonaire. A noter que la ma-

tité est particulièrement accentuée sans élasticité Cette matité est fixe ou plutôt elle augmente graduellement sans jamais retrocéder. S'il n'y a pas d'épanchement, les vibrations vocales sont exagérées et la masse néoplasique transmet également bien les battements du cœur, quand elle est en contact avec lui.

Les signes d'auscultation sont: la diminution graduelle du murmure vésiculaire, sans râles, des souffles de tous degrés d'intensité et de timbre, simples, tubaires, caverneux, amphoriques ou pleurétiques.

Les bruits humides, râles variés, tiennent habituellement à des lésions surajoutées: bronchite banale ou spécifique, broncho-pneumonie, bronchectasies, etc.

La caverne cancéreuse, quand elle est superficielle, donne les mêmes signes que tout autre cavité pulmonaire.

SIGNES DUS A LA COMPRESSION DES ORGANES INTRATHORACIQUES

Ce sont les mêmes que ceux que l'on trouve dans les *tumeurs du médiastin*, puisque les adénopathies cancéreuses péribronchiques, péritrachéales, périœsophagiennes etc., sont véritablement des tumeurs du médiastin.

La compression porte sur les vaisseaux, les vei-

nes surtout et en particulier la veine cave supérieure, d'où œdème sus-diaphragmatique, plus ou moins complet d'après l'endroit où porte la compression ou l'obturation possible par un bourgeon cancéreux.

La compression du cœur surtout des oreillettes occasionne des accidents d'asystolie. Il peut encore y avoir inégalité des deux pouls par compression artérielle.

Les différents nerfs en contact avec la tumeur ou avec les ganglions envahis réagissent à leur tour: le pneumogastrique par la dyspnée, la toux, les vomissements la fréquence extrême du pouls, les récurrents par la dysphonie ou l'aphonie; le phrénique par le hoquet; les intercostaux, le plexus brachial par des douleurs névralgiques; le grand sympathique par des phénomènes pupillaires.

La compression des bronches ou de la trachée donne de la dyspnée, du souffle, du cornage, des bruits striduleux. La compression de l'œsophage est rare, cependant la dysphagie peut exister.

SIGNES FOURNIS PAR LES ADÉNOPATHIES EXTERNES ET LES MÉTASTASES

Plus ou moins vite, des tumeurs peuvent apparaître dans les régions ganglionnaires externes et en particulier dans la région sus-claviculaire

et à la partie inféro-interne de cette région dans l'angle formé par le sterno-mastoïdien et la clavicule.

Il y a en général plusieurs ganglions très durs et peu douloureux. Ces adénopathies siègent indifféremment à droite ou à gauche, mais en général du côté intéressé par le cancer.

Les ganglions axillaires et abdominaux peuvent se prendre à leur tour, mais les premiers seuls sont perceptibles, les seconds étant en général des trouvailles d'autopsie.

Parmi les métastases propagées par la voie sanguine, la plupart restent silencieuses. Cependant quelques-unes peuvent être assez superficielles pour attirer l'attention. Dans d'autres cas, les accidents déterminés n'ayant aucun rapport avec une affection thoracique, ont égaré le diagnostic comme chez les malades de Moriggia, d'Ehrich et de Kurt Wolf.

SYMPTOMES GÉNÉRAUX

La cachexie cancéreuse manque souvent dans le cancer du poumon car, souvent l'affection n'a pas le temps d'arriver à cette phase d'évolution.

Cependant, on a noté, la teinte jaune faible, l'œdème des parties déclives et même des accidents phlébitiques.

La fièvre est assez souvent observée et elle est

la preuve des infections secondaires souvent surajoutées. Il s'agit d'affection banale de l'arbre respiratoire ou de la cavité pleurale.

Il ne faut pas oublier non plus que la tuberculose parfois coexistante, peut encore être la cause de la fièvre chez ces cancéreux.

DIAGNOSTIC

Le cancer du poumon n'a qu'un signe pathognomonique: la constatation histologique d'un fragment du néoplasme dans les crachats ou dans le liquide obtenu par ponction de la plèvre ou du poumon. Comme signes de valeur, il faut citer les adénopathies et les tumeurs externes. Les autres symptômes n'ont de signification que par leur groupement et leur évolution.

La tuberculose sous toutes ses formes peut égarer le diagnostic. Cependant la marche du cancer est constamment progressive, tandis que la tuberculose a des rémissions, la localisation au sommet du poumon est plus en faveur de la tuberculose. L'examen des crachats est ici très important. Se rappeler aussi que les deux affections peuvent coexister.

Les pneumopathies chroniques non tuberculeuses sont d'un diagnostic plus épineux. On se basera sur la plus longue durée de ces affections et sur la conservation prolongée d'un assez bon état général.

Quand on soupçonnera la syphilis de la trachée des bronches ou du poumon ou encore l'actinomycose, on aura recours au traitement pierre de touche.

Dans la forme pleurétique, on examinera le liquide et parfois on pourra rencontrer des éléments cancéreux. Ne pas négliger non plus l'inoculation, qui peut donner des résultats. Cependant, dans les cas de résultat positif, on ne saura toujours pas si l'on a affaire à un cancer primitif ou secondaire du poumon ou bien de la plèvre. Si l'on n'a que des symptômes banals de tumeur du médiastin, il faudra songer à écarter les anévrysmes, les adénopathies malignes, les tumeurs du thymus. Il faut surtout tenir compte de la topographie des signes et de la participation au processus de l'appareil broncho-pulmonaire.

Quelquefois, les rayons X nous donneront un signe de probabilité de plus, mais qui n'aura souvent qu'une valeur de contrôle.

MARCHE, DURÉE, PRONOSTIC, TERMINAISON

La marche de l'affection est chronique, progressive, sans rémissions. Sa durée est courte, quelquefois à peine plusieurs mois, dans d'autres cas, un peu plus longue, un ou deux ans. Mais il est bien difficile d'être fixé sur une maladie qui est si souvent méconnue.

Comme durée exceptionnellement courte Jaccoud rapporte une observation où il ne s'écoula pas plus de dix jours entre les premiers symptômes perçus et la mort.

Le pronostic, comme pour tout cancer viscéral est d'une gravité absolue et c'est en outre une forme de cancer à évolution rapide.

La mort est la terminaison constante du cancer du poumon. Elle survient soit graduellement par épuisement et cachexie soit par asphyxie progressive tenant à l'entrave respiratoire ou déterminée par des accidents asystoliques. Mais souvent, le malade est emporté par une infection secondaire: bronchite fétide, pneumonie, bronchopneumonie, gangrène, suppuration pulmonaire ou pleurale. Jaccoud a vu un malade mourir dans le coma, précédé durant quelques jours de troubles intellectuels et il a attribué les accidents à une hydropisie ventriculaire d'ordre cachectique. Stokes a observé la mort subite par obstruction de l'artère pulmonaire, Cailliot, par hémorrhagie intrapleurale, Beredwige par hémopthysie et Ménétrier a cru pouvoir attribuer la syncope terminale, à la compression du pneumogastrique par les ganglions dégénérés.

TRAITEMENT

La thérapeutique est impuissante devant l'évolution du cancer du poumon. Son rôle est pure-

ment palliatif. On se bornera à combattre la douleur par les hypnotiques et les analgésiques, à faire une thoracentèse s'il y a lieu, à prévenir ou diminuer les suppurations bronchiques par l'antisepsie des voies supérieures et les balsamiques. Enfin, il faudra soutenir les forces du malade par les toniques et l'alimentation.

Cancer des tissus conjonctivo-vasculaires

Les sarcomes du poumon sont des tumeurs rares qui n'ont pu être distinguées des tumeurs épithéliales que grâce aux progrès de la technique histologique. Il y a aussi quelques différences symptomatiques qui permettent d'en faire une description séparée. On peut citer les observations de Poisson et Robin, Lancereaux, Demange, Fuchs, Hildebrand, Spillmann et Haushalter, Walet, Ferrand, Reymond, Milian et Bernard, Dunan, Broc, Bensade, Pater et Rivet et celles de la thèse de Bocage.

ETIOLOGIE

La fréquence relative du cancer conjonctif par rapport à tous les cancers pulmonaires est environ de 1 à 7 et on en rencontre environ 1 cas sur 10.000 autopsies. En outre, il est des observations où il est difficile de savoir si l'on a affaire à un sarcome vrai ou à une infection non connue ou non reconnue. C'est le cas des faits rapportés par Haerting et Hesse, chez les mineurs du

Schnœberg comme lymphosarcome du poumon et dont le pourcentage était très élevé.

Les tumeurs conjonctives sont plus fréquentes chez l'homme et atteignent les sujets habituellement avant la quarantaine.

Les causes de développement du sarcome pulmonaire sont bien peu précises. Les observations n'indiquent pas d'influences héréditaires. Dans un cas de HILDEBRAND, il existait une tuberculose antérieure. Une malade de FERRAND présente les premiers smyptômes de son mal au cours d'une grossesse. ECKERSDORFF a publié un cas, dont le début paraissait remonter à un traumatisme. Les faits rapportés par HAERTING et HESSE ont été interprêtés par ces auteurs comme imputables à l'action pathogène des poussières de minerai de cobalt arsénical. Dans leur observation, MILLIAN et BERNARD ont signalé des microbes morphologiquement semblables au bacille du charbon, mais dont ils n'ont pas indiqué la valeur pathogène.

ANATOMIE PATHOLOGIQUE

Les tumeurs conjonctives contrairement à l'épithélioma, se développent plus souvent à gauche qu'à droite. D'après FUCHS, à gauche le lobe inférieur, à droite, le lobe supérieur seraient plus fréquemment atteints; mais souvent, à l'autopsie on constate que la néoplasie a envahi tout le poumon.

Il s'agit habituellement de volumineuses tumeurs solitaires, bien limitées, remplissant tout un côté de la poitrine et parfois débordant du côté opposé. Par leur seul volume, ces tumeurs sont capables de déterminer une ampliation du thorax, comparable à celle des grands épanchements pleuraux, de déplacer les organes du médiastin et le cœur, que l'on a pu voir refoulé tout entier du côté droit de la poitrine. Ces tumeurs sont très grosses: Spillmam et Haustalter ont vu un sarcome kystique du poids de 3.950 grammes; Reymond rapporte de Ménétrier le poids de 2.300 grammes; dans l'observation, il s'agit d'une masse cérébriforme pesant 1.800 grammes.

Leur tissu est plus mou que dans les épithélismas, plus blanc, plus succulent, plus encéphaloïde en un mot. Dans quelques cas toutefois, où la tumeur constituait plutôt une surprise d'autopsie, il s'agissait de masses petites et dures peut-être encore au début de leur évolution. Rares aussi sont les faits de noyaux sarcomateux disséminés.

Les métastases sont aussi moins fréquentes. Cependant les ganglions du hile, du médiastin, de l'aisselle sont à peu près constamment dégénérés. On a signalé la propagation à la plèvre, au péricarde, aux oreillettes, au foie, à la rate, à la colonne vertébrale à la paroi thoracique avec tumeur dans l'aisselle.

Comme lésions associées, on trouve habituelle-

ment le poumon rétracté et comprimé, en atélectasie; fréquemment des inflammations infectieuses bronchiques, bronchopulmonaires ou pleurales. WALCH a observé une pleurite suppurée à pneumocoques, DEMANGE une thrombose de l'artère pulmonaire.

Formes. — Les types histologiques des cancers conjonctifs primitifs du poumon sont multiples et constituent en réalité des affections différentes qu'on ne réunit qu'artificiellement dans une description commune.

En essayant de ranger les observations publiées, en suivant la classification des sarcomes donnée par MÉNÉTRIER, nous voyons que quatre espèces de sarcomes peuvent se développer aux dépens des divers tissus conjonctivo-vasculaires du poumon.

1° *Les sarcomes endothéliaux,* dans lesquels doivent vraisemblablement rentrer, outre les endothéliomes proprement dits, la plupart des sarcomes à grosses cellules rondes, qui en constituent les formes atypiques.

2° *Les chondromes ou chondrosarcomes.*

3° *Les sarcomes du tissu conjonctif commun* représentés en majeure partie par des néoplasies à petites cellules fusiformes et beaucoup plus rarement suivant le type du myxosarcome.

4° *Les lynphocytomes typiques ou atypiques*

décrits par les divers auteurs comme lymphosarcomes, ou comme sarcomes à petites cellules rondes.

Toutes les autres espèces sarcomateuses n'ont été rencontrées dans les poumons que comme localisations secondaires de cancers primitfs d'autres organes.

Les deux premières formes sont encore trop rares ou trop mal connues pour qu'on puisse en faire une description isolée.

Les *endothéliomes* décrits par SCHOTTELIUS et par SIEGEL comme des tumeurs se présentant avec l'aspect macroscopique du cancer infiltré du poumon, sont formés de grosses cellules polygonales tassées dans des conduits ou des cavités polygonales tassées dans des conduits ou des cavités alvéolaires, représentant des lymphatiques altérés. D'après ces auteurs, la prolifération néoplasique a son point de départ dans les endothéliums lymphatiques. Ce sont là des formes morbides encore peu connues qui se développent le plus souvent au niveau des séreuses.

Les *chondromes* ont été signalés par VIRCHOW, LABOULBÈNE, LESSER, COURMONT, CARL HART, etc. Ils se présentent, en général, comme des tumeurs locales, sans retentissement et sans symptômes et constituent des surprises d'autopsie. Mais dans quelques cas, ils manifestent leur malignité par la production des métastases et

c'est ainsi que Churton a publié un cas d'enchondrome du poumon avec tumeurs secondaires dans le cerveau.

Les sarcomes à cellules fusiformes constituent la forme la plus fréquente, relativement, du sarcome pulmonaire et paraît représenter l'évolution néoplasique de l'élément cellulaire du tissu conjonctif interstitiel. En ces dernières années Ménétrier a eu l'occasion d'en observer quatre cas.

La lésion est habituellement massive, d'un seul tenant, paraissant débuter au voisinage du hile ou de la face interne du poumon, s'étendant par infiltration diffuse dans le parenchyme avoisinant et formant des masses blanchâtres, consistantes et qui peuvent atteindre des dimensions considérables:

Le néoplasme est constitué par un tissu de fines cellules fusiformes à noyau ovoïde, à protoplasma mince et fragile, s'effilant aux deux pôles en prolongements grêles et courts. Ces cellules sont disposées en faisceaux diversement orientés. Le stroma est formé du tissu conjonctif de la région, très épaissi par places, et en d'autres fois, où la prolifération semble particulièrement luxuriante, il paraît faire à peu près complètement défaut. La substance intercellulaire y est extrêmement peu développée, les cellules sont baignées dans un suc interstitiel demi-liquide, dans lequel on distingue seulement après

coloration élective, de très minces fibriles espacées. Le caractère contingent et secondaire du stroma est surtout évident dans les points où l'envahissement du néoplasme a simplement rempli les alvéoles, tout en respectant leurs parois, qui, épaissies, forment alors le stroma. Le contenu alvéolaire apparaît alors uniquement constitué de cellules fusiformes tassées, exactement comme dans les épithéliomas, les cellules épithéliales proliférées remplissent de leur masse les cavités des alvéoles.

En d'autres points, les éléments néoplasiques envahissent les bronches et se substituent peu à peu à tous les éléments constituants de la région. Les cartilages seuls persistent très longtemps.

Les ganglions sont envahis de la même manière et le tissu carcomateux se substitue complètement au parenchyme ganglionnaire.

Les lymphocytomes constituent, après le sarcome fusiforme, la variété sarcomateuse relativement la plus fréquente et représentant également un type morbide assez bien déterminé.

Ce sont des tumeurs souvent volumineuses, molles, encéphaloïdes, qui se creusent parfois de cavités par ramollissement de leur tissu.

Elles s'infiltrent dans le parenchyme avoisinant, envahissant les ganglions du hile, du médiastin et présentent une tendance plus marquée que le sarcome fusiforme à disséminer des métastases dans les viscères. Les diverses observations

en signalent dans les centres nerveux, cerveau, moelle, dans le foie, le rein, le cœur, le péricarde, le diapragme, etc.

Les *lymphocytomes* sont *typiques* ou *atypiques*. *Typiques*, ils correspondent à la forme habituellement décrite sous le nom de lymphadènome et sont caractérisés non seulement par leurs cellules à gros noyau rond, entouré d'une mince couche de protoplasma, suivant le type lymphocyte, lymphocyte à noyau clair, lymphocyte à noyau foncé, mais encore par la présence d'un réticulum plus ou moins nettement constitué. Ces formes typiques se développent plus habituellement dans les ganglions du hile et il est le plus souvent impossible de les distinguer nettement, même à l'examen anatomique, des lymphadénomes du médiastin qui secondairement envahissent les chaînes ganglionnaires péribronchiques et le poumon lui-même au voisinage.

Les lymphocytomes *atypiques* correspondent aux formes décrites par les auteurs sous le nom de sarcomes à petites cellules rondes. Ils sont, en effet, essentiellement constitués par une accumulation de cellules conformées suivant le type lymphocyte et ne diffèrent de la forme typique que par l'absence de réticulum et aussi par des altérations morphologiques, anomalies des noyaux, des nucléoles, formation de cellules géantes, etc... qui sont habituelles dans les néoplasies à croissance active et malignes.

SYMPTOMATOLOGIE

Le sarcome a pour symptômes fondamentaux la douleur, la dyspnée, la toux, une expectoration souvent sanglante et qui peut renfermer des fragments de néoplasme reconnaissables à l'examen microscopique. Janssen a observé des crachats de couleur verte..

Ce qu'il y a de particulier dans la symptomatologie du sarcome, c'est l'intensité des signes physiques: la voussure thoracique; les signes d'épanchement considérable, matité, silence respiratoire et même absence de vibrations, alors que la ponction reste sèche ou ne donne que des quantités insignifiantes de liquide; le déplacement des organes du médiastin et les phénomènes de compression du cœur.

La tumeur peut envahir et traverser la paroi, faire saillie sous la peau et donner au palper une sensation de pseudo-fluctuation faisant croire à un abcés (Blumenthal).

Les métastases peuvent parfois donner lieu à des accidents particuliers et variés.

Tous les autres signes sont semblables à ceux que nous avons signalés dans les cancers épithéliaux.

Le diagnostic certain ne peut se faire que par l'examen histologique, quelquefois possible, de fragments de la tumeur rendus par expectoration.

La *marche*, le *pronostic*, la *terminaison* de cette affection n'a non plus rien de particulier.

TRAITEMENT

Il reste purement symptomatique. Cependant, il serait peut-être indiqué d'essayer l'action thérapeutique des rayons X, car on a cité des observations de tumeurs du médiastin, vraisemblablement sarcomateuses, qui ont été favorablement influencées par ce mode de traitement, en raison de l'action des radiations qui se fait sentir sur les tissus lymphoïdes.

OBSERVATION PERSONNELLE ET INÉDITE

Cancer primitif du poumon d'origine bronchique

K..., 55 ans, garçon brasseur, entre le 19 Novembre 1909 dans le service de M. le professeur Desplats.

Malade depuis 4 mois et demi. Il aurait eu, à cette époque, des hémoptysies fréquentes, qui auraient persisté plusieurs semaines. Il tousse et crache toujours. Amaigrissement très prononcé, pas de sueurs nocturnes, appétit conservé. Pas d'antécédents morbides personnels ni familiaux. Il est père de huit enfants tous bien portants, à l'exception d'un seul, qui est paralytique.

Au mois de septembre dernier, premier séjour à l'hôpital où il est traité comme bacillaire. Vers le 15 octobre, il a été pris d'un point de côté, à gauche, accompagné de frissons. Quoique souffrant et ne pouvant plus travailler, il ne se décide à rentrer dans le service hospitalier que le 19 novembre. A ce moment, il est très dyspnéique au moindre effort.

Examen. — A la percussion, bruit skodique sous la clavicule gauche et matité dans toute la hauteur du poumon en avant et en arrière. A l'auscultation, en avant, souffle très marqué; en arrière, quelques râles sans caractères particuliers, diminution du murmure vésiculaire, abolition des vibrations thoraciques mais pas de pectoriloquie aphone ni d'égophonie.

Une ponction exploratrice dans le 7me espace intercostal, en arrière, donne du liquide. En conséquence, on porte le diagnostic de pleurésie.

Le 21 novembre, ce diagnostic est confirmé par M. le professeur Desplats, qui ordonne de faire une ponction évacuatrice. Elle donne un litre et demi d'un liquide séro-fibrineux, légèrement hématique.

Le 23, la dyspnée et les symptômes persistant, M. le professeur DESPLATS ordonne une nouvelle ponction. Elle est pratiquée sans résultat. La température oscille entre 37°2 et 37°8.

Le 26, à la radioscopie, opacité complète de tout le poumon gauche. Température 39°7.

Le 28, on trouve un souffle intense en arrière et dans toute la hauteur du poumon, mais plus fort cependant au sommet que partout ailleurs. Plusieurs ponctions exploratrices, pratiquées avec des aiguilles de différentes dimensions et en plusieurs endroits, ne donnent pas de liquide. Depuis deux jours, la température a de grandes oscillations et le malade accuse parfois un frisson assez marqué.

Le 30, M. le docteur VOUTERS, assistant, fait à nouveau une ponction exploratrice sans résultat. La température suit toujours une courbe à grandes oscillations.

Le 1er décembre, état général stationnaire. Vers 3 heures et demi du soir, le malade est pris d'un frisson qui dure une demi-heure.

Le 3, à l'auscultation, le souffle perçu les jours précédents, paraît s'être accentué.

Le 6, le souffle semble plus lointain. Plusieurs ponctions exploratrices sont encore pratiquées, mais toujours en vain.

Le 7, M. le professeur DESPLATS, après avoir phonendoscopé le malade, fait cinq ponctions exploratrices dans les 4e, 5e, 6e, 7e et 8e espaces intercostaux et n'est pas plus heureux. Il fait remarquer, que la paroi du thorax, dans son tiers supérieur gauche, est œdématiée. A sa demande, M. le docteur DAVID, chef de clinique, a fait l'examen du sang:

Globules rouges..	3.886.100	Polynucléaires	79
		Lymphocytes.....	18
Globules blancs..	19.840	Mononucléaires	4
		Eosinophyles.....	1

Le 10, le malade prétend se trouver mieux. Il a passé une assez bonne nuit.

Le 13, on pense qu'on se trouve peut-être en présence d'une pleurésie bloquée. Mais une ponction pratiquée d'après la technique usitée en pareil cas, reste toujours sans résultat.

Le 15, le malade essaye de se lever, mais il est vite fatigué.

Les jours suivants, il continue à se lever et se sent plus fort. Il semble vraiment s'améliorer un peu et parle déjà de quitter l'hôpital.

Dans les premiers jours de janvier, l'état est à peu près stationnaire, mais le malade présente un peu d'œdème malléolaire.

Le 11 janvier, malgré de sages conseils, le malade se prétend guéri et sort. Cependant son œdème malléolaire persiste; le poumon gauche est toujours imperméable, l'aspect général est mauvais. Rien dans les urines.

Le 17 janvier, retour du patient qui avoue avoir trop présumé de ses forces, et sent la nécessité de se reposer. Etat sensiblement le même qu'au départ.

Le 22, le malade est dyspnéïque; il se plaint de douleurs épigastriques presque continues. Il a maigri.

Le poumon gauche, en arrière, surtout dans sa partie moyenne présente de la matité, avec vibrations thoraciques diminuées, et absence complète de murmure vésiculaire. Sur la ligne axillaire, silence complet. Poumon droit, sain. Les pieds sont toujours œdématiés, mais le pouls et le cœur sont normaux.

On trouve au dessus de la clavicule gauche, à la partie moyenne, un petit ganglion ovoïde, allongé dans le sens de l'os; en arrière du chef postérieur du muscle sterno-cléido-

mastoïdien, autre petite masse dure et douloureuse à la pression.

Le malade vomit depuis hier et continue à vomir malgré la diète lactée. L'appétit est plutôt exagéré, mais la crainte des vomissements, fait que le malade résiste à la faim. Rien du côté des selles.

Le 23, les douleurs épigastriques diminuent et les vomissements sont moins fréquents. A noter aussi que les malléoles sont moins enflées après le repos horizontal.

Le 24, examen radioscopique: côté gauche noir, mais moins qu'au premier examen, à ce qu'il semble. Dans le bas du thorax, tâche plus blanche: poumon ou estomac? La sonorité gastrique remonte d'ailleurs assez haut. Un troisième ganglion est découvert au dessus du premier, pas plus gros qu'un petit pois.

Le 26, le malade se trouve très bien, et se croit guéri. Le souffle du sommet est un peu diminué, mais, en bas, on ne perçoit toujours pas le murmure vésiculaire.

Le 28, le mieux s'accentue, le murmure vésiculaire semble revenir un peu dans tout le poumon.

Dans les premiers jours de février, état stationnaire.

Le 12 février, les vomissements qui étaient rares, reparaissent surtout à l'occasion de la toux qui est véritablement émétisante. On n'arrive pas toujours à poser un diagnostic.

Le 24, la voix est rauque et un peu éteinte: laryngite légère De temps à autre, quelques crachats avec caillots de sang noir, légèrement moulés. En outre, un peu de bronchite à droite.

A l'examen direct, pas d'angine, mais cordes vocales congestionnées. La percussion du thorax, à droite est normale; à gauche, en avant, sonorité normale jusqu'au mamelon, tympanique, stomacal au dessous même sur la ligne

axillaire; en arrière, en haut, sonorité normale et matité à partir de l'angle de l'omoplate jusqu'en bas. L'auscultation est normale à droite; à gauche, normale, en avant dans toute la hauteur et en arrière jusqu'à l'angle de l'omoplate (sauf quelques râles de bronchite); en dessous, absence complète de murmure vésiculaire.

Le 28, on fait un nouvel examen du sang:

Globules rouges..	2.926.400	Polynucléaires..	86
		Lymphocytes.	9
Globules blancs..	24.800	Mononucléaires	4
		Eosinophyles.....	1

Le 1er mars, même état, mais, en arrière, au niveau de la région mate, la matité se change en sonorité tympanique dès qu'on percute avec une certaine vigueur. *Hémoptisies légères.*

Le 5. l'œdème malléolaire s'accentue de nouveau.

Le 11, le malade attire notre attention sur son crachoir. Il contient des crachats blanchâtres, glaireux et spumeux avec des *grumeaux* dans le fond. Le tout a été expulsé dans un accès de toux.

Le 12, les crachats sont toujours abondants, environ un crachoir.

Le 13, les crachats de plus en plus abondants sont gris rouges. Pas de bacilles de KOCH, pas de pneumocoques et rien d'autre qui puisse mettre sur la voie d'un diagnostic. On constate à l'auscultation que le côté gauche est perméable jusqu'en bas: murmure et râles, souffle au hile gauche sans râles. D'ailleurs le malade se trouve très bien et, le 14, il veut absolument sortir. Cependant le poumon est encore mat, en arrière et à gauche, dans toute sa hauteur, mais il est perméable dans toute son étendue, on entend partout des râles avec le murmure vésiculaire; les crachats sont abondants; le poumon droit présente des râles de bronchite assez nombreux.

Le 15, il rentre très fatigué de son équipée. Il crache toujours abondamment. Le poumon est toujours mat en arrière, à gauche, mais, chose bizarre, il est de nouveau imperméable et l'on n'entend ni murmure ni râles sous l'angle de l'omoplate.

Le 16, même état et en plus en avant à gauche, submatité. Râles de bronchite à droite. La dyspnée qui était moyenne, augmente et le malade crache toujours abondamment.

Le 17, à 5 heures du matin, la dyspnée est considérable, la face est couverte de sueur, et le malade meurt en faisant de grands efforts d'expectoration.

AUTOPSIE PRATIQUÉE PAR M. LE PROFESSEUR AUGIER

Cadavre assez bien musclé, rigidité cadavérique très prononcée, ventre déprimé, très légère voussure du côté gauche. Sonorité tympanique.

A l'ouverture de l'abdomen, un peu de liquide ascitique, environ 1/4 de litre. Foie mobile sans périhépatite, vésicule biliaire volumineuse distendue sans épaississement des parois, ni cholecystite ni calculs. Estomac de volume normal. La rate est grosse, friable, sans périsplénite, un peu d'épaississement de la capsule.

A l'ouverture du thorax par section des cartilages costaux, on constate qu'il existe un hydropéricarde abondant. Le cœur flotte dans un liquide roussâtre contenant de petits flocons, on peut évaluer la quantité du liquide intrapéricardique à 250 ou 300 grammes. Pas d'adhérences péricardiques, pas d'épaississement du péricarde sauf au niveau de l'infundibulum de l'artère pulmonaire où l'on voit une plaque laiteuse.

Au sommet de la cavité du péricarde, au niveau de la réflexion de la séreuse sur les gros vaisseaux de la base du

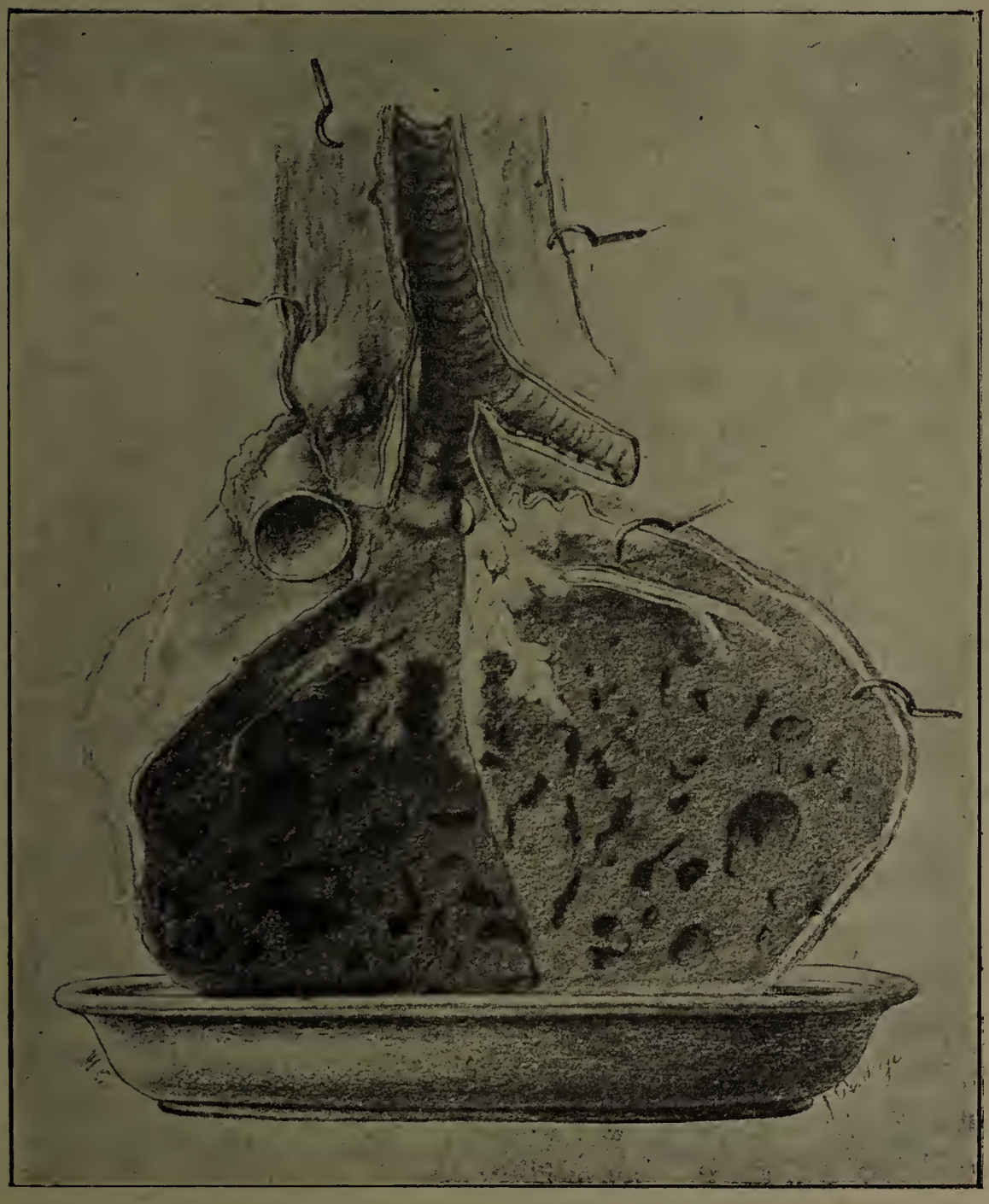

Cancer primitif du poumon gauche
à point de départ bronchique

cœur, on trouve une petite masse gris rosée, du volume d'un gros pois, bourgeonnant dans la cavité du péricarde; cette masse a l'apparence d'un bourgeon néoplasique.

Sur la face médiastine gauche du péricarde on trouve un noyau de la dimension d'une pièce de vingt centimes adhérent à la séreuse qui est légèrement soulevée à ce niveau. Ce noyau arrondi fait corps avec la séreuse sans la traverser, il a les caractères d'un noyau métastatique.

Le poumon droit légèrement emphysémateux anthracosique, a quelques adhérences pleurales au niveau de la ligne axillaire et au sommet du poumon. Le parenchyme pulmonaire crépite très peu.

Du côté gauche, symphyse très prononcée de la plèvre médiastine, le sommet du poumon gauche adhère entièrement à la paroi. Le poumon est très rétracté, les plèvres médiastines et le péricarde fusionnés adhèrent à la paroi thoracique antérieure et pour enlever le poumon, on est obligé, en quelque sorte, de sculpter dans l'épaisseur des tissus. Le poumon étant détaché, on constate que la plèvre épaissie, forme, dans presque toute l'étendue du poumon, une sorte de coque et de carapace d'épaisseur inégale, d'apparence lardacée. Le poumon est lourd, dense, ne crépite plus. Il présente, au niveau d'un point où la plèvre est déchirée un aspect lobulé, traces de lésions inflammatoires anciennes. Le centre de ces lobules est ramolli et purulent. En sectionnant le poumon de haut en bas, on constate l'existence de lésions de broncho-pneumonie ancienne, avec dilatation des bronches. Les bronches sont remplies de pus. Dans certaines bronches dilatées, le pus est si épais qu'il forme des moules bronchiques blanchâtres vermiformes. Les lésions de broncho-pneumonie sont beaucoup plus anciennes au niveau du lobe inférieur, qui surtout à la base, présente un aspect aréolaire, caverneux et est creusé d'une série de loges et de cavités irrégulières, communiquant ou non les unes avec les autres. Ces cavités existent jusqu'à

la partie tout à fait supérieure du lobe postéro-inférieur et à ce niveau on voit la plèvre épaissie qui se continue vers le haut, former une espèce de loge, contenant un exsudat fibrineux épais.

Entre les parties ramollies sous forme de petites excavations à parois très inégales, friables et grisâtres, il y a au sein du parenchyme pulmonaire plus ou moins compact, des masses grisâtres ou gris ardoisées, à limites ordinairement diffuses; ces amas gris à surface granuleuse ont une consistance molle; ils n'ont nullement les caractères d'amas caseo-tuberculeux, mais plutôt d'amas néoplasiques. A un examen attentif on peut se rendre compte que les parties ramollies et cavernules du lobe inférieur gauche sont le résultat habituel de la désagrégation de masses néoplasiques ramollies infiltrant ci et là le parenchyme pulmonaire.

Du côté du lobe supérieur du poumon et au *voisinage du hile,* on constate l'existence d'une masse néoplasique nettement visible sur une coupe, faite de haut en bas, et intéressant à la fois la partie terminale de la bronche gauche et le poumon dans toute sa hauteur. *(Voir la figure.)*

Après section verticale, au niveau de la paroi postérieure de la bronche gauche, on constate que celle-ci et le siège d'un épaississement de ces parois qui atteint en certains points 1 centimètre 1/2. La muqueuse bronchique a disparu. A la surface interne de la bronche on aperçoit des masses végétantes, d'aspect rosé, qui, lorsque la bronche est refermée, obstrue presque complètement son calibre intérieur. Les portions non végétantes de la paroi bronchique sont ulcérées, d'aspect irrégulier, anfractueux.

La limite supérieure du néoplasme est située environ à 3 ou 4 centimètres au dessous de l'éperon trachéal. Cependant au dessus de sa limite supérieure, sous la muqueuse normale qui tapisse la paroi antérieure, on voit trois petits noyaux néoplasiques, qui constituent à ce niveau, les prolongements immédiats de la masse néoplasique primitive.

Si l'on suit alors la bronche, dans son trajet intrapulmonaire, on voit que le néoplasme qui l'engaîne aborde avec elle le poumon, et qu'il s'irradie, en quelque sorte, dans ce dernier, sous forme de traînées blanchâtres qui accompagnent les ramifications bronchiques principales. L'engaînement de la bronche par le néoplasme et son développement le long des ramifications bronchiques sont faciles à démontrer par l'existence sur la coupe de débris des anneaux cartilagineux plus ou moins volumineux représentant l'armature des bronches principales et de leur subdivision.

La portion principale du néoplasme, là où les lésions d'ulcération et de propagation paraissent à leur maximum, est située nettement dans la portion de la bronche immédiatement à son entrée dans le poumon.

Au niveau de la paroi externe de la bronche, on constate que le néoplasme a envahi, non seulement le tissu pulmonaire immédiatement contigu, mais qu'il s'est propagé aussi du côté du hile et en avant du côté du péricarde.

A ce niveau, le néoplasme ne l'a traversé qu'en un point, au niveau du cul-de sac de réflexion de la face intérieure de l'artère pulmonaire. Le reste du péricarde est complètement sain. On constate aussi l'existence de deux masses volumineuses, de consistance dure et d'aspect nettement néoplasique. L'une de ses masses est situé immédiatement au dessus de la crosse de l'aorte, en avant de la trachée, entre le tronc brachio-céphalique droit et la sous-clavière gauche. L'artère carotide primitive gauche est aplatie par elle et adhère au côté externe de cette masse, L'autre masse fait saillie en arrière à peu près au même niveau. Elle soulève la paroi postérieure de l'œsophage (c'est celle qui apparaît nettement sur notre dessin, soulevant la paroi de l'œsophage sectionné).

Enfin, au niveau de l'origine même de l'aorte ascendante, existe un paquet de ganglions très durs, d'aspect anthracosique et nettement envahis par le néoplasme.

Il est à noter que le néoplasme s'est propagé d'avant en arrière, au niveau des veines pulmonaires, à la face interne desquelles font saillie en deux points des masses volumineuses sessilles, d'aspect nettement néoplasique.

Là une des veines pulmonaires, la supérieure, est oblitérée complètement, l'autre ne l'est qu'en partie, De telle façon qu'il paraît y avoir eu une sorte d'équilibre entre la petite quantité de sang qui pénétrait dans la branche gauche de l'artère pulmonaire, dont la surface interne est plissée, par la compression du néoplasme, et la quantité de sang qui pouvait sortir du poumon par les veines pulmonaires en partie oblitérées. La pénétration du néoplasme dans les ramifications des veines pulmonaires paraît s'être faite par pénétration de proche en proche, par propagation de la bronche du hile à la veine pulmonaire.

On trouve plusieurs ganglions rétro-claviculaires gauches, dont un volumineux et très induré. Ce sont les seuls que l'on percevait du vivant du sujet.

En examinant le poumon gauche, on y constate l'existence de noyaux métastasiques à distance. Le plus volumineux, situé tout à fait à l'extrémité postérieure du lobe inférieur, au voisinage même du diaphrogme est gros comme une petite noix.

La propagation existe d'ailleurs, en beaucoup de points, où l'on trouve une induration particulière d'un point de l'organe, au milieu du tissu pulmonaire encore élastique.

D'après l'examen macroscopique, il s'agit en somme d'un néoplasme, ayant probablement pour origine, la bronche gauche, propagé au poumon, à la plèvre, au péricarde ainsi qu'aux ganglions du médiastin.

EXAMEN HISTOLOGIQUE

Des coupes ont été faites sur des fragments multiples, au niveau du point de départ du néo-

plasme supposé dans la bronche, sur des noyaux péricardiques, intra-pulmonaire et sur les ganglions péritrachéo-bronchiques périœsophagiens et sus et rétro-claviculaires. Coloration à l'hématoxyline éosine-orange.

Le néoplasme se présente sur les coupes d'emblée sous l'aspect d'un cancer épithélial. On voit au sein d'un stroma fibreux très abondant par places, des amas épithéliaux volumineux se groupant sous forme de boyaux rappelant l'aspect de l'épithélioma lobulé. Cette disposition est très nette dans les ganglions de petit volume envahis par le cancer.

Ces amas épithéliaux sont constitués par des cellules volumineuses à gros noyau, à protoplasme clair, de forme irrégulière disposés sans aucun ordre les unes à côté des autres, dans bon nombre de points. Cependant, en certains endroits des coupes, on voit les amas épithéliaux comme creusés de cavités intérieures à lumière parfois très large et contenant comme des produits de sécrétion.

A un fort grossissement, on constate qu'il s'agit parfois de cellules presque cubiques, aplaties, disposées sur une seule couche et reposant directement sur la paroi conjonctive extérieure. En d'autres points, parfois sur une même aréole, l'épithelium de revêtement est pluristratifié, constitué par des cellules qui au lieu d'être cubiques sont développées dans le type cylindrique.

Dans d'autres points enfin, le revêtement épithélial de ces cavités se soulève pour former des sortes d'arborisations papillaires qui font saillie dans la lumière.

On voit en somme que le néoplasme présente les aspects les plus divers se disposant le plus souvent sous forme d'amas lobulés dans lesquels les éléments épithéliaux ne présentent aucun caractère distinctif. C'est la disposition la plus commune, celle qui a été rencontrée sur la plupart des coupes. Le seul élément caractéristique consiste dans la tendance qu'ont ces épithéliums à se disposer sous forme de revêtement régulier circonscrivant des cavités irrégulières rappelant l'aspect de canaux à parois épithéliales et contenant des produits de sécrétion.

Les éléments cellulaires qui constituent ce revêtement sont nettement polymorphes, tantôt cubiques et aplatis unistratifiés tantôt rappelant l'aspect cylindrique et formant des arborisations papillaires.

Dans une de ces préparations, faite sur un ganglion rétro-claviculaire, on constate nettement l'existence de *globes épidermiques* constitués par des lamelles disposées concentriquement les unes par rapport aux autres. Il s'agit là de formations qui ne sont pas absolument identiques aux globes épidermiques normaux mais qui s'en rapprochent de très près. D'ailleurs, on observe dans quelques points au voisinage de ces

éléments spéciaux une disposition nettement concentrique des cellules épithéliales au sein même des amas lobulés. Ce fait semble indiquer qu'il y a dans ce néoplasme, une métaplasie très spéciale de l'élément épithélial originel.

Nous avons déjà fait remarquer au début que le stroma fibreux contenant les amas épithéliaux était très net. Il est très abondant même dans les ganglions examinés où les masses épithéliales sont réparties au sein d'un tissu conjonctif fibreux très dense qui les sépare et dans lequel on n'observe plus la structure lymphoïde normale du ganglion qui paraît avoir complètement disparu.

Conclusions. — Si nous recherchons, d'après les caractères histologiques précédemment décrits, la nature du néoplasme et son point de départ, nous voyons qu'il est très difficile d'admettre en dehors de la nature épithéliale absolument démontrée, qu'il s'agit d'autre chose que d'un épithélioma d'origine bronchique.

L'argument principal en faveur de l'origine bronchique consiste dans la disposition des amas épithéliaux sous forme de cavités nettement formées, qui rappellent absolument l'aspect de conduits épithéliaux et non celui de tubes glandulaires. Si nous ajoutons à cela, qu'au point de vue macroscopique le néoplasme paraît sans aucun doute avoir pris naissance aux dépens de la por-

tion initiale intrapulmonaire de la bronche gauche, qu'à ce niveau le néoplasme engaîne la bronche ulcérée détruite en partie et qu'il persiste encore au milieu du tissu néoformé, des anneaux cartilagineux, nous aurons réuni un ensemble de preuves suffisamment démonstratives pour pouvoir admettre l'origine bronchique de la tumeur en question.

Histogénèse du cancer épithélial

Les trois formes histologiques que nous venons de décrire ont été également rencontrés dans les cancers bronchiques et dans les cancers pulmonaires.

On peut se demander aux dépens de quels éléments cellulaires épithéliaux se fait le développement du cancer. Faut-il mettre en cause l'épithélium alvéolaire formé de cellules plates extrêmement minces, ou le revêtement des canaux bronchiques, formé de cellules cylindriques ciliées, ou encore les éléments des glandes bronchiques qui sont des cellules glandulaires muqueuses ? Or aucun des types cellulaires du cancer ne correspond exactement à l'un de ces types cellulaires normaux du poumon.

Mais autre chose est de considérer ces mêmes épithéliums tels qu'ils se trouvent modifiés dans les processus inflammatoires et particulièrement dans les inflammations chroniques. Là, nous retrouvons l'analogue des types cellulaires anormaux du cancer. Pour prendre en exemple, le type le plus insolite, l'épithélium pavimenteux à évolution cornée, nous trouvons décrit, dans nombre de cas d'inflammation chronique de la muqueuse des voies aériennes, le remplacement, de l'épithélium cylindrique cilié normal par un épi-

thélium pavimenteux à plusieurs couches. Baraban l'a observé dans la trachée d'un supplicié; Grawitz et Ohloff, aux points irrités par le contact d'une canule à trachéotomie. Griffini l'a signalé au pourtour d'ulcérations tuberculeuses de la muqueuse trachéale; Kurt Wolf l'a constaté dans les altérations de ramollissement pigmentaire de la muqueuse bronchique irritée par la propagation d'inflammations chroniques des ganglions.

Mènétrier a trouvé, dans la bronchite chronique, *des lésions semblables* et ce qui élimine l'hypothèse d'une hétérotopie embryonnaire partielle, *sur des surfaces étendues* de revêtement épithélial. Celui-ci est alors formé de cellules polyédriques, superposées sur deux, trois, cinq, six couches et plus, reposant sur une muqueuse épaissie et dont les capillaires sont considérablement dilatés, et à la surface une couche abondante de mucus rempli de globules de pus, montre, sur les coupes, l'agent d'irritation encore présent.

Voilà donc, un type cellulaire de tout point analogue à celui de ce cancer et qui se développe dans des conditions que nous devons précisément incriminer comme favorisantes du développement du cancer: la métaplasie épithéliale marquant vraisemblablement un premier stade des transformations cellulaires dont le cancer sera l'aboutissant. Ces métaplasies épithéliales sont du res-

te un fait d'ordre beaucoup plus général: elles représentent un mode de réaction inflammatoire des épithéliums chroniquement irrités et peuvent se constater dans les inflammations chroniques de toutes les muqueuses à revêtement cylindrique comme aussi des cancers de type également métaplasique peuvent être observés dans toutes ces muqueuses.

De même Ménétrier a constaté, au niveau des alvéoles dans la sclérose pulmonaire, des modifications semblables du revêtement alvéolaire, aboutissant à la formation d'un épithélium cubique ou polyédrique disposé sur plusieurs couches et permettant de comprendre que l'épithélium à globes cornés, puisse également se développer aux dépens de ce revêtement.
Communément aussi on trouve les bronches enflammées ou les alvéoles sclérosés, tapissés d'un revêtement cylindrique non cilié, à noyau ovoïde et protoplasma coloré. On trouve encore dans les alvéoles des cellules polyédriques ou irrégulières et subissant des modes divers de dégénération De semblables lésions cellulaires sont surtout fréquentes dans la sclérose pulmonaire avec dilatation des bronches.

On peut donc trouver, dans les modifications que subissent les épithéliums du fait des inflammations chroniques, des exemples des divers types que présentent les cancers et on peut admettre comme origine au développement de ces ai-

verses variétés à la fois l'épithélium alvéolaire et l'épithélium bronchique, mais tous deux déjà transformés par des altérations morbides antérieures.

Quant à l'origine glandulaire de certains cancers bronchiques, admise par Birch-Hirschfeld, par Ehrich, elle était, dans les faits qu'a décrits ce dernier, rendue probable et par l'extension plus rapide du cancer du niveau de la couche des glandes et par la présence de mucus dans les alvéoles cancéreux.

Il semble en dernière analyse, que d'après l'opinion générale, le développement du cancer épithélial primitif du poumon se fasse le plus souvent aux dépens de l'épithélium bronchique proprement dit.

L'épithélioma primitif d'origine alvéolaire serait extrêmement rare.

Ravenna, dans un travail tout récent, a cité l'opinion de plusieurs auteurs. Parmi les cas de cancers pulmonaires discutés par Domeny, vu la présence d'épithélium cylindrique à une ou plusieurs couches, qu'on puisse penser à un cancer à épithélium cylindrique primitif du poumon. De même l'auteur croit fondée l'hypothèse que dans le 3e cas, il s'agit d'un épithélium primitif cubique ou cylindrique, en tenant compte de l'intégrité des épithéliums des bronches, et d'un autre côté, de la prolifération métaplasique initiale, observée dans les épithéliums pulmonaires.

Pepère, dans un néoplasme, qui pouvait macroscopiquement faire croire qu'on se trouvait en présence d'un poumon hépatisé, retient que l'origine de ce cancer à cellules cylindriques est, selon toute probabilité, l'épithelium des alvéoles pulmonaires et des plus petites bronches.

Le cas de Helly est en faveur de l'origine primitive dans le poumon. Le néoplasme présente en effet des alvéoles revêtues de cellules cylindriques hautes, ou complètement ou en partie et dans ce dernier cas, le passage des hautes cellules cylindriques aux épithéliums alvéolaires respiratoires est direct et subit. Sur des coupes en série, l'auteur a pu démontrer que l'épithélium bronchique est resté normal, tandis que manque toute trace de l'épithélium cubique, qui indique le passage entre le type cylindrique des bronches et le type plat des alvéoles pulmonaires. C'est pourquoi, il considère que le néoplasme s'est développé au niveau de l'épithélium de passage.

Mais d'autres écrivains reviennent à l'origine bronchique.

Marchiafava rapporte un cas dans lequel les alvéoles pulmonaires étaient remplies de cellules néoplasiques. Les cellules périphériques, implantées sur la paroi des alvéoles mêmes, avaient la forme caractéristique des épithéliums cylindriques; les cellules centrales avaient une forme modifié par la compression. Et Marchiafava en fait

un cancer épithélial à cellules cylindriques, d'origine bronchique.

Malassez, à propos d'une tumeur à cellules cylindriques à une ou plusieurs couches, avec adhérence aux parois des alvéoles pulmonaires, cherche à savoir si les cellules épithéliales néoplasiques ont pris d'emblée naissance dans les vésicules ou dans les dernières ramifications bronchiques, d'où elles se seraient étendues aux vésicules du lobule correspondant. Malgré le fait que les bronches d'un certain volume ne présentent aucune modification de nature néoplasique l'auteur trouve plus vraisemblable l'origine bronchique de la tumeur.

Siegert, de son côté, pense que le cancer à épithélium cylindrique du poumon prend son point de départ dans l'épithélium superficiel des bronches et des bronchioles, desquelles il part pour aller frapper également les parties environnantes.

Passler, dans un travail critique sur les cancers primitifs du poumon réfute chaque diagnostic de tumeur originaire de l'épithélium alvéolaire et n'admet pas qu'on puisse exclure l'origine aux dépens de l'épithélium bronchique.

Aussi Ravenna se range-t-il de l'avis de Marchiafava, Malassez, Siegert et Passler pour admettre que si l'on ne peut exclure l'origine alvéolaire d'une façon absolue, il semble qu'elle soit

extrêmement difficile à démontrer et que dans la plupart des cas, il faut se rallier à l'origine bronchique.

L'auteur trouve confirmation de ces faits dans la description de son cas personnel, dans lequel malgré l'existence de figures histologiques, permettant de croire à l'origine alvéolaire, l'examen ultérieur a permis de montrer, d'une façon indiscutable, des formes de transition entre l'épithélium normal des bronches et le tissu néoplasique au début de son développement.

Le cas de Ravenna constitue une preuve nettement démonstrative de la difficulté d'interprétation des figures histologiques en ce qui constitue l'histogénèse du cancer.

Si on ajoute à cela, la multiplicité des divers épithéliums aux dépens desquels le cancer épithélial du poumon peut prendre naissance: épithélium de revêtement des bronches, épithélium glandulaire, épithélium des cavités alvéolaires et les aspects différents que ceux-ci peuvent prendre, sous l'influence d'irritations chroniques répétées, en donnant naissance eux-mêmes à des épithéliomas atypiques, on se convaincra facilement des difficultés que rencontrent les histologistes dans la classification de ces divers néoplasmes, surtout en ce qui concerne leur point de départ.

Un type semble nettement établi et il comprend, avec diverses variantes, le plus grand

nombre des cas connus: c'est l'épithélioma qui prend naissance aux dépens de l'épithélium de revêtement bronchique jusque dans les plus fines ramifications au voisinage immédiat des alvéoles.

Les deux autres types de néoplasmes épithélial, — néoplasme développé aux dépens de la couche glandulaire du système bronchique et celui pouvant prendre naissance aux dépens de l'épithélium alvéolaire proprement dit — ne constituent au moins d'après les cas connus jusqu'ici, et l'interprétation qui en a été donnée, qu'une minorité tout à fait infime par rapport à la première catégorie.

CONCLUSIONS

1° Les cancers primitifs du poumon peuvent être divisés en *deux classes :*

a) Les TUMEURS ÉPITHÉLIALES, les mieux connues, les mieux étudiées et de beaucoup les plus nombreuses;

b) Les TUMEURS CONJONCTIVES, plus rares, qui n'ont été séparées des premières qu'assez tardivement et grâce aux progrès de la technique histologique.

2° Au point de vue macroscopique, on divise les TUMEURS ÉPITHELIOMATEUSES en trois classes :

a) Le cancer des grosses bronches;

b) Le cancer pulmonaire proprement dit, cancer massif;

c) Le cancer avec noyaux multiples, cancer disséminé;

et LES TUMEURS CONJONCTIVES, moins bien individualisées, également en trois classes :

a) Le sarcome solitaire, volumineux, bien limité;

b) Le sarcome nodulaire, plus rare;

c) Le sarcome disséminé, encore plus rare.

3° Au point de vue histologique, LES TUMEURS ÉPITHELIOMATEUSES se présentent sous l'aspect :

a) D'épitheliomas cylindriques;

b) D'épitheliomas parimenteux à globes épidermiques;

c) D'épitheliomas atypiques polyédriques ou polymorphes.

et les TUMEURS CONJONCTIVES sous forme :

a) D'endothéliomes;

b) De chondromes ou chondro-sarcomes,

c) De sarcomes communs à petites cellules fusiformes;

d) De lymphocytomes typiques ou atypiques.

4° L'HISTOGÉNÈSE du cancer a fait l'objet de nombreux travaux; il semble en ressortir que, en laissant de côté l'origine banale des tumeurs conjonctives, la généralité des cancers épitheliaux prennent naissance *aux dépens du revêtement épithelial des conduits bronchiques* jusque dans leurs plus fines ramifications.

Vu : *Le Président de thèse,*
P. SEGOND.

Vu : *Le Doyen,*
D. LANDOUZY.

Vu et permis d'imprimer :

Le Vice-Recteur de l'Académie de Paris,
L. LIARD.

BIBLIOGRAPHIE

BAYLE. — Recherches sur la phtisie pulmonaire. Paris, 1810.

BARABAN. – L'épithélium de la trachée et des bronches chez un supplicié (Revue Médicale de l'Est, 1890).

BARIÉ. — Art. Cancer du poumon (in Dict. encycl. des Sciences méq.)

BEAUFUMÉ. — Cancer massif primitif du poumon avec lésions multiples (Soc. Anat., 1902).

BÉHIER. — Cancer du poumon et du médiastin (Gaz. des Hôp., 1867).

BELIN (J.). — Des œdénopathies à distance dans le cancer viscéral (Thèse de Paris, 1888).

BENSAUDE, PATER et RIVET. — Sarcome primitif du poumon (Soc. Anat., 1905).

BEREWIDGE. — Méd. Press., 1869.

BERNARD. — Thèse de Duran, Paris, 1893.

BETSCHART (Erasmus). — Uber die Diagnose maligner Lungentumoren aus dem sputum (Virchow's Archiv, 1895).

BLUMENTHAL. — Zwei Falle von primaren malignen Lungentumoren (Inaug. Diss., Berlin, 1881).

BOCAGE. — Contribution à l'étude des tumeurs primitives du poumon d'origine conjonctive (Thèse de Paris, 1905).

BOIX. — Cancer primitif du poumon gauche. Noyaux

dans les deux plèvres. Epanchement. Mort par asystolie (Soc. Anat., 1891).

BROC. — Sarcome primitif du poumon (Soc. Anat., 1905).

BOUYGUES. — Cancer primitif du poumon gauche (Soc. Anat., 1888).

BOUFFLERS. — De la gangrène du poumon consécutive à des néoplasmes primitifs ou secondaires de cet organe (Thèse de Paris, 1893).

BRAUNREUTER. — Inaug. Diss. Munich, 1892.

CADE et PALLASSE. — Cancer du hile du poumon gauche. Cancer primitif probable de la bronche gauche (Soc. Méd. des hôp. de Lyon).

CLAISSE. — Diagnostic précoce du cancer du poumon par l'étude histologique des crachats (Bull. de la Soc. Méd. des hôp., janvier 1899).

CARL HART. — Uber die primare Enchondrome der Lunge (Zeitschrift f. Krebsforchung, 1906).

CHAUVAIN. — De la forme pleurétique sans épanchement du cancer du poumon (Thèse de Paris, 1896).

CHIARI. — Anzeiger der Gesellschaft des Aerzte im Wien. 1876, n° 6.

CHURTON. — The Lancet, 1883.

CLAUDE (H.). — Cancer et tuberculose (Actualités médicales 1900).

COURMONT. — Chondrome primitif gros comme une orange du lobe supérieur gauche (Mercredi Médical, 1895).

DAROLLES. — Du cancer pleuro-pulmonaire — au point de vue clinique — (Thése de Paris, 1877).

DEMANGE. — Revue Méd. de l'Est, 1875.

DOMENY. — Zùr Kenntniss des Lungencarcinoms (Zeits-

chryt für Heilkande. Abth. f. path. anatomie, 1902. Heft. IV, s. 407).

DRAGON. — Cancer du poumon et des capsules surrénales (Bull. Ssc. Anat., juin 1886).

EBSTEIN. — Zùm Lehre vom Krebs der Bronchien und der Lungen (Deutsche Méd. Woch., 1890).

ECKERSDORFF. — Zwei Falle der primaren Sarkom der Lunge (Centrabl. für path. anat., 1890).

EHRICH. — Ueber das primare Bronchiaf und Lungencarcinom (Inaug. Diss. Marburg, 1891).

ERNST (P.). — Ein Verhorrender Plattinepitelkrebs der Bronchus (Beitrage zùr Path. Anat., 1896).

FEILCHENFELQ. — Beitrage zür statistik und kasuistik der Carcinoms (Diss. Leipzig, 1901).

FERRAND. — Du sarcome primitif du poumon (In Thèse de Duran, Paris, 1893).

FRIEDLAENDER. — Cancroïd in einer Lungeneaverne Fortschritte der Med., 1885).

FUCHS. — Beitrage zùr Kenntniss der primaren Geschwulstbildungen in der Lunge (Inaug. Diss. Munchen, 1886).

GEORGI (Wilh). — Ein Fall von primaren Lungen carcinom ohne metastasen (Berl. Klein. Woch., 1879).

GOUGEROT. — Cancer primitif du poumon (épithélioma parimenteux broncho-pulmonaire) à globes épidermiques (Soc. Anat., 1902).

GRIFFINI. — Contribuzione alla patologia generale del tessuto cilirdrico (Gaz. de Clin. d. Torino, 1875).

HAMPELN. — Les crachats dans le cancer du poumon (Zeitschr. für Klin. Med., t. XXXII).

HARBITZ. — Norsk Magazin for Lægevidenskaben, 1903.

HERTING et HESSE. — Der Lnngenkrebs, die Bergkrankheit in der Schneeberger Gruben (Vierteljahe. für gericht Med., 1879).

HAUTECŒUR. — Cancer du poumon, pleurésie hémorrhagique, ganglions cancéreux dans l'aisselle (Soc. Anat. 1886).

HAYEM et GRAUX. — Gaz. de Paris, 1874.

HELLY. — Ein seltener primarer Lungentumor (Zeitsch. für Heilkunde, 1907).

HILDEBRAND. — Zwei Falle von primaren malignen Lungentumoren (Inaug. diss., Marburg, 1887).

HUBER. — Zeitschr. für Klin. Med., 1890.

ISCOVESCO. — Sarcome pulmonaire similant la phtisie (Bull. Soc. Anat., 1888).

JACCOUD. — Clinique médicale de la Charité, Paris, 1867.

JANSSEN. — Inaug. Diss., Berlin, 1880.

JAPHA. — Ueber primaren Lungenkrebs (Inaug. Diss., Berlin, 1892).

KLEBS. — Correspondenzblatt für Schweizer Aerzte, 1879.

KLEMPERER. — Cancer du sommet du poumon, consé cutif à un traumatisme (Berlin, Klin. Woch., 1892).

KRETSCHMER (W.). — Ueber das primare Bronchial und Lungen carcinom (Diss. Leipzig, 1904).

KRONLEIN. — Berliner Kliniker Wochenschrift, 1884.

KURT WOLF. — Das primare Lungenkrebs (Forschritte der Med., 1895).

LABBÉ (Marcel) et BOIDIN (L.). — Carcinome alvéolaire kystique du poumon et du cervelet (Bull. Soc. Anat. 1903).

LABOULBÈNE. — Anat. Path., 1877

LAÉNNEC. — Traité de l'auscultation médiate-

LEPLAT. — Etude sur le cancer pleuro-pulmonaire (Thèse de Paris, 1888).

LESSER. — Arch. f. path. Anat., t. LXIX.

LETULLE et BIENVENUÉ. — Cancer primitif de la bronche primitive gauche (Soc. des Hôp., 1908).

LIOUVILLE. — In camo Abdon. Du cancer pulmonaire (Thèse de Paris, 1873).

MALASSEZ. — Examen histologique d'un cas de cancer eucephaloïde du poumon (Arch. de Physiologie, 1876, p. 353).

MARCHIAFAVA. — Di un cassero primitivo del pomone a cellule cilindriche con riproduzione nel cervello e nell' osso frontale (Rivista clinica di Bologna, 1873, p. 150).

MARSAN. — Art. Cancer du poumon (Traité médecine Charcot et Bouchard).

MARSHALL HUGUES. — Gung's Hosp. Rep., 1841.

MÉNETRIER. — Cancer du poumon (In traité Brouardel, Gilbert, Thoinot, t. XXIX p. 660).

MÈNETRIER. — Cancer primitif du poumon (Soc. Anat., 1886, p. 140 et 643).

MÈNETRIER. — Classification des sarcomes (Acad. Méd., 1908).

MÈNETRIER. — Cancer primitif du poumon (Le Progrès Médical, 1886, p. 436).

MERKLEN et GIRARD. — Bull. Soc. Méd. des Hôp., 1901.

MILIAN et BERNARD. — Soc. Anat., 1898.

MILIAN et NANTÉ. — Bull. Soc. Anat., 1901.

MILIAN. — Contribution à l'étude de la forme pleuréti

que du cancer du poumon (Revue des Maladies Cancéreuses 1896).

MOIZARD. — Bull. Soc. Anat., 1875. Cancer des ganglions bronchiques et du poumon droit. Envahissement de la veine core supérieure. Pleurésie.

MORIGGIA. — Rivista clin. di Boulogna, 1873.

OHLOFF (Ernest). — Ueber Epithelmetaplasie unq Krebsbildung an der Schleimhant von Gullenblasc und Trachea (Inaug. Diss. Greifswald, 1891).

PACKARD et STEELE. — Méd. News., 1897.

PASSLER. — Ueber primar Carcinoma der Luinge (1896, Vircows' Archiv. Bd. CXLV).

PATER et RIVET. — Arch. de Méd. Exp. 1906.

PEPERE. — Ueber eine seltene makroscopische Form von Lungenkrebs (Central. für allgem. Pathologie, 1904, S. 948).

PICOT. — Sur un cas d'association du cancer et de la tuberculose dans le même poumon (Bull. Méd. 1905).

POISSON et ROBIN. — Guz. Méd. de Paris 1856.

RAVENNA (H.). — Contribution à l'étude du cancer primitif du poumon (Arch. de M. E. et d'An. Path. 1909. T. XXI, p. 87).

RAMOHR. — Schmids Iahrbuch, Bd. 178, S. 31.

REINHARD. — Der primare Lungenkrebs (Arch. der Heilkunde 1878).

RANGLAERT. — Bull. Soc. Anat. 1893.

REYMOND. — Sarcome primitif du poumon gauche (Soc. Anat. 1893).

RIBBERT. — Deutsche, méd. Woch., 1896.

RIBEREAU. — De la forme psendophysnique du cancer pulmonaire primitif (Thèse, Bordeaux, 1903).

RIECHELMANN. — Eine Krebstatistik von pathologisch anatomischen Stand punkt (Diss. Bostock, 1902).

SABRAZÈS et MURATET. — Cancer épithélial mucipare du poumon avec épanchement pleural séro-mueineux (Soc. de Biof, 1900).

SALOMON et POJSOT. — Pneumonie caséeuse avec sclerosé pulmonaire ayant simulé un cancer primitif du poumon (Soc. Anat., 1903).

SCHROTTER (Von). — Zeitpchrift für Klémische médizin, 1907, S. 508.

SPILLMANN et HAUSHALTER. — Du diagnostic des tumeurs malignes du poumon (Guz, hebdom. Nov. 1891).

STOKES. — Recherches sur la pathologie et le diagnostic du cancer des poumons et du médiastin (Dublin,

Journ. of. méd. science, 1842, — traduit par A. Roger, dans Arch. Génér. de Méd., 1842).

SIEGERT. — Zur Histogenese des primaren Lungenkrebses (Wirchv's Archiv., Band (34, S. 287, 1893).

WALCH. — Cancer du poumon gauche — généralisation. Pleurésie purulente à pneumo cogues (Bull. Soc. Anat. 1893).

WALSHE. — The physical diagnos, of discases of the hungs (London, 1843. — The nature and treat ment of cancer 1846).

WALTER-REDLICH. — Die Scktions Statistik des Carcinoms am berliner stütischen Krankenhaus am Urbannebst Kasnistinchen Beitragen (Zeitchr-für Krebsforchung, 1907).

WALTSUJI (S.), de Kioto. — Bectrage Zùr Kenntnis des primares Hornkrebses der Lunge Zeitchr-für Krebsforcung, 1906.

WECHSELMANN. — Inaug. Diss. münchen, 1882.

WECHSELBAUM. — Virchons' Arch. B. D. 85, p. 559.

WOLF. — Forschritte de Médecin, 1895.

ZIEGLER. — Lehrbûch der Allgemeinen und specialen pathologischen anatomil.

Imprimerie Spéciale H. CHACORNAC, 9, rue de l'Éperon, 9, Paris.